

COINFECCIÓN DE MUCORMICOSIS RINOCEREBRAL Y ASPERGILOSIS SINUSAL

William Torres-Damas^{1,a}, Daniel Yumpo-Cárdenas^{2,b}, Evelin Mota-Anaya^{2,b}

RESUMEN

La mucormicosis y la aspergilosis son las causas más frecuentes de infecciones micóticas causadas por hongos filamentosos, la coinfección en un mismo huésped es poco frecuente. Se presenta el caso de un paciente varón de 78 años con debut de diabetes *mellitus* tipo 2 y cetoacidosis, que presenta tumefacción de hemicara derecha, parálisis facial derecha, ptosis palpebral y úlcera necrótica en paladar derecho. La tomografía computarizada de macizo facial evidenció un absceso del seno maxilar derecho, de cuya secreción se cultivó *Aspergillus fumigatus*. El resultado de anatomía patológica de biopsia de paladar, seno maxilar y hueso etmoidal fue compatible con mucormicosis. El paciente recibió tratamiento con voriconazol, anfotericina B desoxicolato y debridamiento quirúrgico del seno maxilar. Sin embargo, pese al manejo, falleció. La coinfección rinocerebral por mucormicosis y aspergilosis debería ser sospechada en pacientes inmunosuprimidos con el fin de establecer un manejo temprano que permita mejorar el pronóstico de la enfermedad.

Palabras clave: Mucormicosis; Aspergilosis; Diabetes mellitus (fuente: DeCS BIREME).

COINFECTION OF RHINOCEREBRAL MUCORMYCOSIS AND SINUS ASPERGILLOSIS

ABSTRACT

Mucormycosis and aspergillosis are the most frequent fungal infections caused by filamentous fungi; coinfection in the same host is rare. We present a case of a 78-year-old male patient with the debut of type 2 diabetes mellitus and ketoacidosis, with swelling of the right side of the face, right facial paralysis, ptosis and a necrotic ulcer in the right palate. Facial Computed tomography showed an abscess of the right maxillary sinus. Cultured secretions revealed *Aspergillus fumigatus*. The pathology result of biopsies of the palate, maxillary sinus and ethmoid bone was consistent with mucormycosis. The patient was treated with voriconazole, amphotericin B deoxycholate, and surgical debridement of the maxillary sinus. The patient died despite the treatment. The coinfection of Rhinocerebral mucormycosis and aspergillosis should be suspected in immunosuppressed patients in order to establish early management that can permit an improved prognosis of the disease.

Key words: Mucormycosis; Aspergillosis; Diabetes mellitus (source: MeSH NLM).

INTRODUCCIÓN

Las infecciones micóticas profundas son poco frecuentes y presentan una mayor morbi-mortalidad en pacientes inmunocomprometidos ⁽¹⁾. La coinfección rinocerebral por *Aspergillus sp.* y *Zygomycetes* es muy rara ⁽¹⁾ y suele estar asociada con un alto índice de mortalidad (20-40% de los casos) ⁽²⁾. Suele presentarse con mayor frecuencia en pacientes con diabetes *mellitus* descompensada, enfermedad renal o neoplasias hematológicas ⁽³⁾.

La mucormicosis es una infección oportunista poco frecuente causada por hongos aerobios saprófitos de la clase *Zygomycetes* y del orden *Mucorales*, siendo el

género más implicado el *Rhizopus* ⁽⁴⁾. Generalmente, se presenta en personas inmunosuprimidas ⁽⁵⁾, predominantemente afecta a pacientes diabéticos ^(6,7). Se han descrito diversas formas de presentación clínica, entre ellas: la pulmonar, la rinocerebral, la gastrointestinal, la mucocutánea, la del sistema nervioso central y la diseminada ⁽⁸⁻¹⁰⁾. En la mucormicosis rinocerebral, la infección se desarrolla después de la inhalación de las esporas micóticas que llegan a los senos paranasales. Esta puede invadir el paladar, seno esfenoidal, seno cavernoso, órbitas y llegar al encéfalo ⁽⁴⁾.

La aspergilosis es la causa más importante de infección fúngica profunda producida por hongos filamentosos

¹ Servicio de Medicina Interna, Hospital Nacional Dos de Mayo, Lima, Perú.

² Escuela de Medicina, Universidad Peruana de Ciencias Aplicadas, Lima, Perú.

^a Médico especialista en Medicina Interna; ^b estudiante de Medicina

Recibido: 04-11-15 Aprobado: 05-08-15

y es causada por especies de *Aspergillus*, siendo la más frecuente *A. fumigatus* (4). La rinosinusitis fúngica por *Aspergillus* se clasifica en una forma invasiva y una no invasiva (2). Las formas no invasivas son la sinusitis alérgica y el aspergiloma. La forma invasiva puede ser limitada o fulminante, esta última cuando afecta a varios órganos (2). *A. fumigatus* es la especie que con mayor frecuencia causa aspergilosis invasiva (5,11). Esta suele presentarse en pacientes con factores de riesgo como: neutropenia, neoplasia hematológica, entre otras formas de inmunosupresión; así como en personas previamente sanas (3,5). Se reporta una mortalidad del 50 al 100% en casos de aspergilosis invasiva (5).

Se presenta el caso de un paciente con debut de diabetes *mellitus* tipo 2 y cetoacidosis, a quien se le diagnostica mucormicosis rinocerebral asociada a aspergilosis del seno maxilar que cursa con una evolución tórpida que, a pesar del tratamiento, fallece.

REPORTE DE CASO

Paciente varón de 78 años, sin antecedentes de enfermedades de importancia, ingresa a un hospital nacional de Lima, con una historia de 10 días de odinofagia, lesiones blanquecinas en paladar, cefalea frontal y rinorrea acuosa. Una semana antes del ingreso se intensifica la cefalea y odinofagia y se agrega hipoestesia en hemicara derecha. Se le diagnostica faringitis aguda y es tratado con antiinflamatorios y amoxicilina/ácido clavulánico. Un día antes del ingreso, se agrega tumefacción, aumento de temperatura local y eritema de hemicara derecha, ptosis palpebral, polidipsia y astenia. Se realizó el diagnóstico de diabetes *mellitus* tipo 2, cetoacidosis (glucosa: 420 mg/dL, examen de orina: glucosa +++, cuerpos cetónicos ++, pH: 7,3, HCO₃: 14, PCO₂: 32) y parálisis facial derecha, motivo por el cual se decide su hospitalización.

Al examen físico, el paciente se encontraba somnoliento y parcialmente orientado en tiempo, espacio y persona. Se evidenció edema, calor, eritema, hipoestesia y signos de parálisis facial periférica de hemicara derecha, proptosis, ptosis palpebral y oftalmoplejia asociada a una conjuntiva hiperémica, quemosis y secreción ocular purulenta del mismo lado. No había signos meníngeos ni de focalización.

Se plantearon los diagnósticos de celulitis orbitaria, trombosis de seno cavernoso, parálisis facial y cetoacidosis diabética. Se inició tratamiento antibiótico de amplio espectro con vancomicina, clindamicina y meropenem. La diabetes *mellitus* descompensada se manejó con insulina R (cristalina). Debido a la evolución desfavorable del paciente y al evidenciarse secreción hematopurulenta por fosas nasales y una

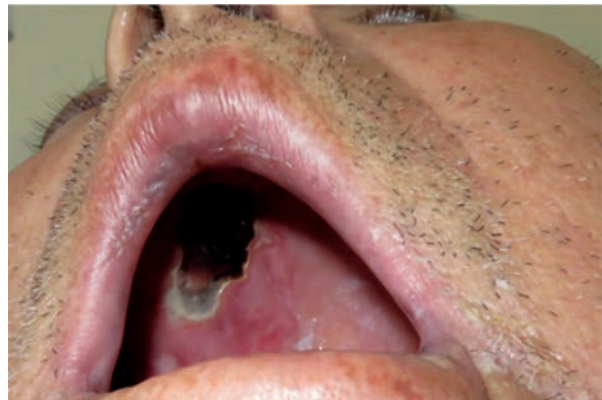


Figura 1. Lesión ulceronecrotica en paladar duro del lado derecho

lesión ulceronecrotica en paladar duro, se planteó la posibilidad diagnóstica de mucormicosis (Figura 1).

Se realizó una tomografía axial computarizada (TAC) de macizo facial, en la cual se evidenció un absceso del seno maxilar derecho. Se descartó una trombosis de seno cavernoso mediante una angiografía de cerebro con contraste. Adicionalmente, se solicitó una resonancia magnética nuclear (RMN) de macizo facial que reveló compromiso inflamatorio de senos maxilares, frontales, esfenoidales y celdillas etmoidales con extensión a cavidad orbitaria derecha y encéfalo con formación de un absceso en el lóbulo frontal derecho (Figura 2).

Fue sometido a cirugía de drenaje de absceso maxilar. El hallazgo operatorio incluyó secreción purulenta con mal olor en seno maxilar (aprox. 10 mL) y se evidenció la estructura ósea del seno conservada. Se tomó biopsia de la lesión ulceronecrotica de paladar, del seno maxilar y del hueso etmoidal. El Departamento de Patología Clínica determinó (de la muestra de secreción del seno maxilar) la presencia de hifas en el examen directo con hidróxido de potasio (KOH) y en el cultivo la presencia de *Aspergillus fumigatus*. Se inició tratamiento con voriconazol a dosis de 6 mg/kg cada 12 h y a partir del segundo día 4 mg/kg cada 12 h.

El resultado de anatomía patológica de la biopsia de paladar, de seno maxilar y hueso etmoidal reveló hifas micóticas gruesas no septadas con ramificación de ángulo recto, con angioinvasión y necrosis por coagulación consistente con mucormicosis (Figura 4). Asimismo, tinción PAS y Grocott positivo en estructuras micóticas en biopsia de paladar. Se inició tratamiento con desoxicolato de anfotericina B a 1,0-1,5 mg/kg/dosis y se programó para una segunda cirugía de drenaje de colección orbitaria.

Sin embargo, el paciente evolucionó con deterioro neurológico y trastorno de conciencia, con una escala de

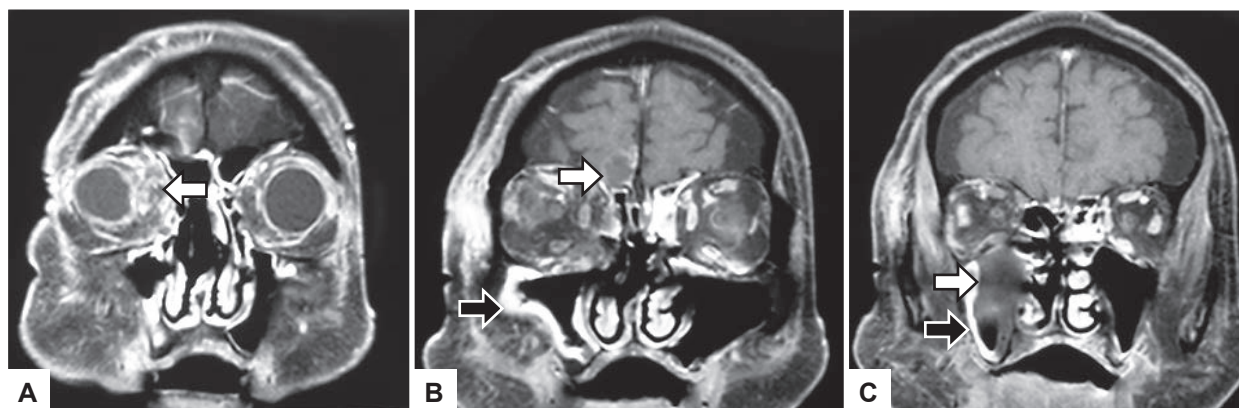


Figura 2. A. Necrosis e inflamación de partes blandas de cavidad orbitaria derecha (flecha) B. Inflamación y absceso en lóbulo frontal derecho (flecha blanca). Engrosamiento de la mucosa del seno maxilar derecho (flecha negra). C. Secreción purulenta (flecha blanca) y engrosamiento de la mucosa del seno maxilar derecho (flecha negra).

Glasgow de 7/15. La TAC cerebral de control evidenció signos de hipertensión endocraneana secundaria a hidrocefalia severa y hemorragia subaracnoidea, por lo que se realizó una derivación ventricular frontal externa. Una semana después, el paciente evolucionó desfavorablemente, ingresó a estado de coma y falleció.

DISCUSIÓN

Se reporta el caso de una coinfección por dos micosis profundas en un paciente con debut de diabetes *mellitus* tipo 2 y cetoacidosis. Se logró documentar sinusitis por *Aspergillus fumigatus* y mucormicosis rinocerebral, aunque es posible que la colección cerebral concomitantemente haya sido también por *aspergillus*.

Clásicamente, las micosis sistémicas se presentan en pacientes con factores de riesgo de inmunodepresión^(3-5,8,11). En el caso de la mucormicosis, esta se presenta en pacientes con diabetes *mellitus* pobremente controlada, con neoplasias hematológicas, receptores de trasplantes y en aquellos con uso prolongado de corticoides, entre otros⁽⁸⁾. Por otro lado, se han reportado casos de aspergilosis sinusal en pacientes con neutropenia severa, con trasplantes hematopoyéticos, con cirrosis hepática y en aquellos con enfermedad renal crónica⁽⁴⁾.

La vía de ingreso de las hifas causantes de la mucormicosis hacia la región cerebral puede ser a través del ápex orbital o por la lámina cribiforme del etmoides, con desarrollo de un aneurisma micótico debido a invasión vascular⁽⁸⁾. Por otro lado, la aspergilosis afecta inicialmente la región sinusal para luego extenderse hacia el paladar o proceso alveolar⁽¹⁾. En el caso reportado, la mucormicosis causó compromiso rinocerebral con un daño secuencial de la región nasal, de los senos paranasales, de la cavidad orbitaria derecha y cerebro.

Las características clínicas de ambas micosis son poco específicas. En la mucormicosis se puede presentar fiebre, sinusitis, tumefacción facial, disminución de la visión, oftalmoplejia y una úlcera negruzca en región nasal o palatina⁽¹²⁾. Se ha identificado en diversas series de casos la presencia de la úlcera negruzca como un factor de mal pronóstico^(9,10,12), como se evidenció en el caso reportado. Por otro lado, en el caso de aspergilosis sinusal, esta puede manifestarse con fiebre, tos, epistaxis, descarga nasal y dolor en el seno paranasal afectado, entre otros⁽⁴⁾. El paciente presentó gran parte de la sintomatología mencionada previamente.

Respecto al diagnóstico de la mucormicosis, se prefiere realizar una TAC debido a que brinda mayor detalle respecto a la extensión del compromiso orbital^(6,13). Otros autores

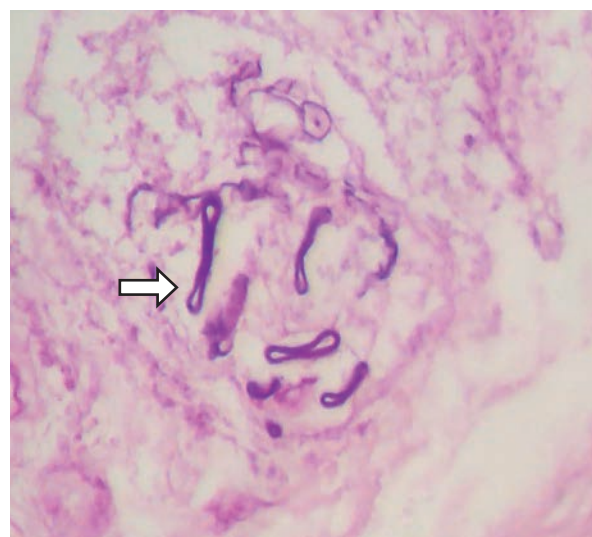


Figura 3. Vista histológica de mucormicosis obtenida de mucosa de seno maxilar. Se observa hifas no septadas ramificadas (flecha). (Tinción: hematoxilina y eosina, aumento 200X)

sugieren realizar una RMN debido a que permite valorar la existencia de compromiso vascular y de otros tejidos blandos como el cerebro⁽¹⁴⁾. Sin embargo, el diagnóstico definitivo se realiza mediante evidencia histopatológica de la invasión del hongo en los tejidos afectados o mediante los cultivos respectivos⁽¹⁴⁾. Microscópicamente este es identificado en forma de hifas anchas no septadas que tienden a ramificarse en ángulos rectos⁽¹³⁾. En el presente caso, el resultado histopatológico de paladar, seno maxilar y hueso etmoidal describió las características previamente mencionadas y la presencia de angioinvasión y necrosis por coagulación. En el caso de la aspergilosis sinusal, tanto la TAC como la RMN suelen ser los exámenes de elección para evidenciar la destrucción ósea del seno afectado⁽¹¹⁾. El diagnóstico definitivo se determina mediante el cultivo del hongo^(2,11), tal como se realizó en el caso reportado.

El tratamiento de la mucormicosis rinocerebral está orientado, en un principio, a realizar un diagnóstico precoz de la misma, seguido de la estabilización metabólica y de la administración de terapia antimicótica sistémica, asociada al desbridamiento agresivo de los tejidos afectados⁽¹⁵⁾. Los antimicóticos de elección

son el dexosicolato de anfotericina B o la anfotericina liposomal en caso de daño renal^(3,14). El manejo de la aspergilosis sinusal también requiere antimicóticos sistémicos, incluido el voriconazol⁽¹⁾.

En conclusión, la coinfección sistémica de mucormicosis y aspergilosis es una enfermedad poco común con una alta tasa de mortalidad, el caso reportado demuestra que esta enfermedad debería ser sospechada en todo paciente inmunosuprimido que curse con infección oral, facial o paranasal. Se resalta la importancia de realizar un diagnóstico y manejo temprano, pues esto definirá el pronóstico de esta enfermedad.

Contribuciones de autoría: DYC y EMA participaron en la concepción del artículo, recolección de datos y redacción, WTD participó en la concepción el artículo y revisión crítica del mismo. Todos los autores aprobaron la versión final a publicar.

Fuentes de financiamiento: autofinanciado.

Conflictos de interés: los autores declaran no tener conflictos de interés.

REFERENCIAS BIBLIOGRÁFICAS

- Alfano C, Chiummariello S, Dessy LA, Bistoni G, Scuderi N. **Combined mucormycosis and Aspergillosis of the rhinocerebral region.** In Vivo. 2006;20(2):311-5.
- Arndt S, Aschendorff A, Echternach M, Daemmrich TD, Maier W. **Rhino-orbital-cerebral mucormycosis and aspergillosis: differential diagnosis and treatment.** Eur Arch of Otorhinolaryngology. 2009;266(1):71-6. doi: 10.1007/s00405-008-0692-y.
- Fortún J, Carratalá J, Gavaldá J, Lizasoain M, Salavert M, de la Cámara R, et al. **Recomendaciones sobre el tratamiento de la enfermedad fúngica invasiva por Aspergillus spp. y otros hongos filamentosos de la Sociedad Española de Enfermedades Infecciosas y Microbiología Clínica (SEIMC). Actualización 2011.** Enferm Infecc Microbiol Clin. 2011;29(6):435-54. doi: 10.1016/j.eimc.2011.01.010.
- Serra A, Monterde L, Romano D, Verdini N. **Mucormicosis rinosinusal-orbitaria.** Rev SMIBA. 2005;1:1-8.
- Lumbreras C, Gavaldá J. **Aspergilosis invasora: manifestaciones clínicas y tratamiento.** Rev Iberoam Micol.2003;20(3):79-89.
- Onyango JF, Kayima JK, Owen WO. **Rhinocerebral mucormycosis: case report.** East Afr Med J. 2002;79(7):390-3.
- Artal R, Ágreda B, Serrano E, Alfonso JI, Vallés H. **Mucormicosis rinocerebral: a propósito de ocho casos.** Acta Otorrinolaringol Esp. 2010;61(4):301-5. doi: 10.1016/j.otorri.2010.01.003.
- Petrikos G, Skiada A, Lortholary O, Roilides E, Walsh T, Kontoyiannis DP. **Epidemiology and clinical manifestations of mucormycosis.** Clin Infect Dis. 2012;54(Suppl 1):S23-34. doi: 10.1093/cid/cir866.
- Zaballos P, Ara M, Pozo A, Andres R, Gil J, Ramón y Cajal S, et al. **Mucormicosis rinocerebral fulminante.** Actas Dermosifiliogr. 2003;94(9):624-6.
- Yohai R, Bullock JD, Aziz AA, Markert RJ. **Survival factors in rhino-orbital-cerebral mucormycosis.** Surv Ophthalmol. 1994;39(1):3-22.
- Maiorano E, Favia G, Capodiferro S, Montagna MT, Lo Muzio L. **Combined mucormycosis and aspergillosis of the oro-sinonasal region in a patient affected by Castleman disease.** Virchows Archiv. 2005;446(1):28-33.
- Van der Westhuijzen AJ, Grotepass FW, Wyma G, Padayachee A. **A rapidly fatal palatal ulcer: rhinocerebral mucormycosis.** Oral Surg Oral Med Oral Pathol. 1989;68(1):32-6.
- Harril WC, Stewart MG, Lee AG, Cernoch P. **Chronic rhinocerebral mucormycosis.** Laryngoscope. 1996;106(10):1292-7.
- Spellberg B, Walsh TJ, Kontoyiannis DP, Edwards J Jr, Ibrahim AS. **Recent advances in the management of mucormycosis: from bench to bedside.** Clin Infect Dis. 2009;48(12):1743-51. doi: 10.1086/599105.
- Vilalta V, Munuera J, Fernandez-Rivas G, Llibre JM. **Rhino-Cerebral Mucormycosis: Improving the Prognosis of a Life-Threatening Disease.** J Infect Dis Ther [internet]. 2014 [citando el 17 de noviembre de 2015]; 2(4):e1000144. doi:10.4172/2332-0877.1000144. Disponible en: <http://www.sciencecentral.org/journals/rhinocerebral-mucormycosis-improving-the-prognosis-of-a-lifethreatening-disease-2332-0877.1000144.pdf>

Correspondencia: Daniel J. Yumpo Cárdenas
 Dirección: Jr. Mercurio 550 Lima 1, Lima, Perú.
 Teléfono: (+511) 964826494
 Correo electrónico: dcardenas_90@hotmail.com