

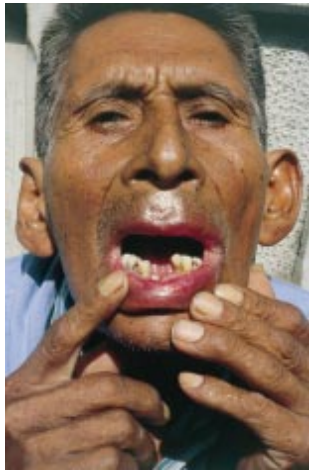## GALERÍA FOTOGRÁFICA

### BLASTOMICOSIS SUDAMERICANA (PARACOCCIDIOIDOMICOSIS) EN EL PERÚ

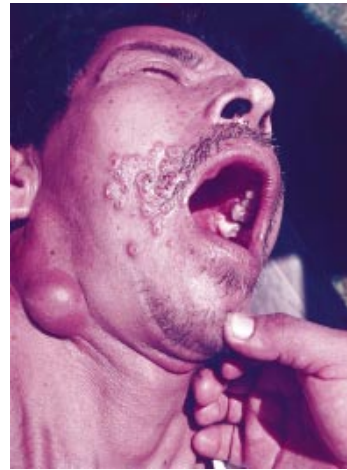Zuño Burstein Alva<sup>1</sup>

<sup>1</sup> Profesor Emérito UNMSM, Perú (Dermatología y Medicina Tropical).

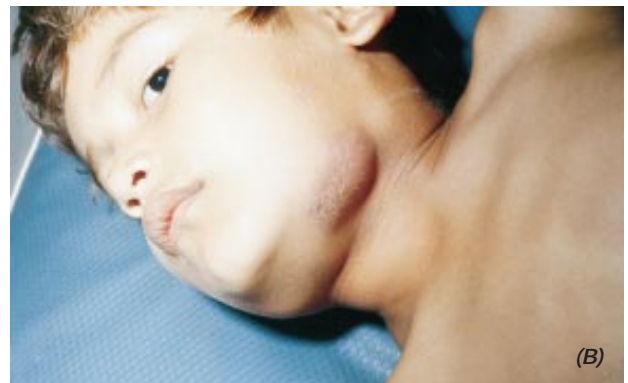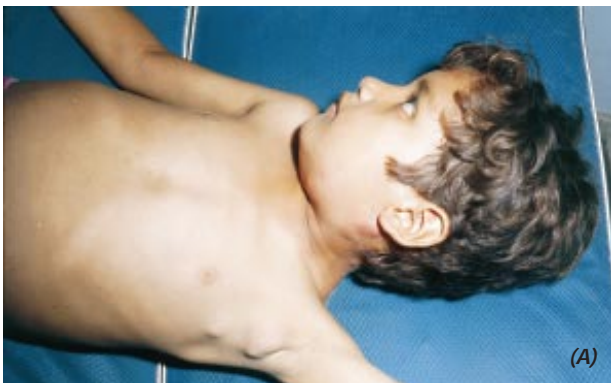Micosis profunda producida por el *Paracoccidioides brasiliensis*, prevalente en la región amazónica peruana.



**Figura N° 1.** Blastomycosis Sudamericana, mucocutánea con parodontosis, movilización y caída de piezas dentarias.  
Paciente: J.P.R. hosp. dos de Mayo (Sto. Toribio 26).  
Cat. Med Rop. UNMSM.  
Fecha: 24 Oct. 1971.



**Foto N° 2.** Blastomycosis Sudamericana mucocutánea linfático visceral.  
Paciente: R.V.A Hosp. Iquitos.  
Cát. Med. Trop.  
UNMSM. Fecha 24 Octubre 1971.



**Foto N° 3.** Blastomycosis Sudamericana linfadenopatía visceral en infante que visitó por corto tiempo la región centro-oriental amazónica del Perú.  
Paciente: M.V.S. Cons. Dr. Bustein, HC 8350.  
Fecha: 1 Marzo 1976.

Correspondencia: Zuño Burstein Alva.  
Apartado Postal 110318. Lima 11 - Perú.  
E-mail: zburstein\_2000@yahoo.com

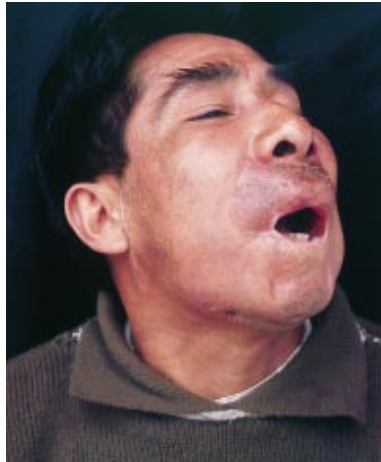

Foto N° 4. Blastomycosis Sudamericana, secuelas cicatriciales. La remisión terapéutica produce severa fibrosis y retracciones cicatriciales.  
Paciente: J.P. Hosp. Dos de Mayo.  
Cát. Méd. Trop. UNMSM.  
Fecha: 12 Julio 1965.

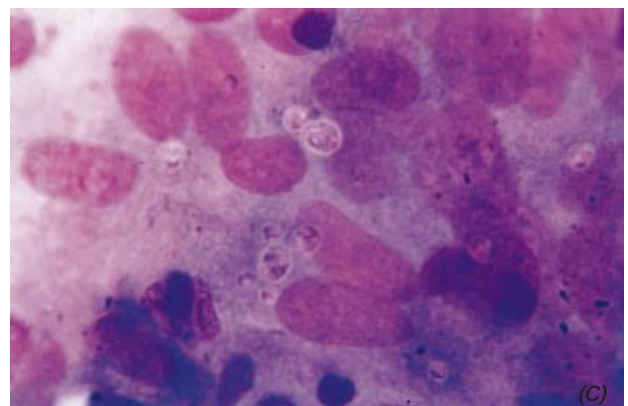
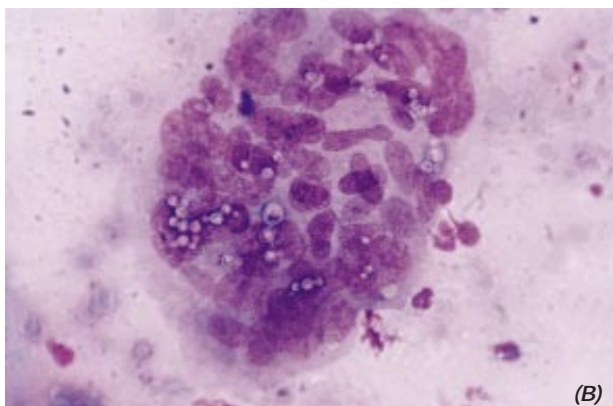
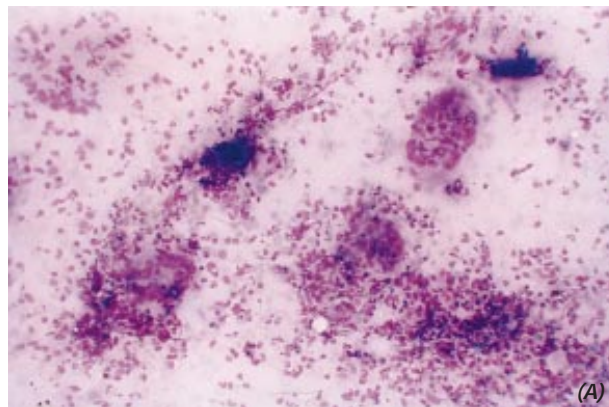


Foto N° 5. Frotices de granuloma blastomycótico, con numerosas células gigante tipo Langhans y cuerpo extraño, conteniendo blastosporas de doble contorno con exoesporulación múltiple de Paracoccidioides. (A): 100x, (B): 450x y (C): 1000x.

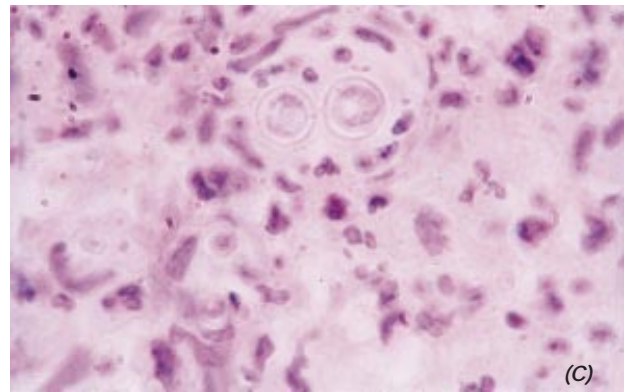
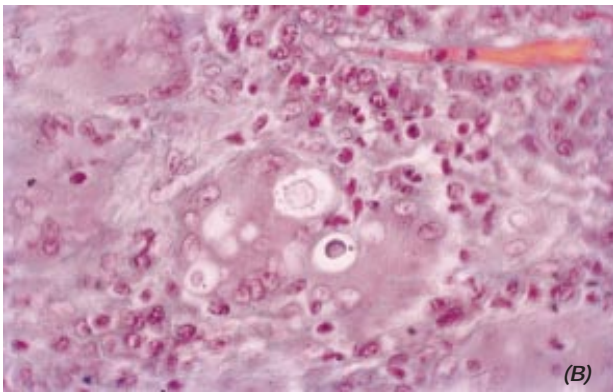
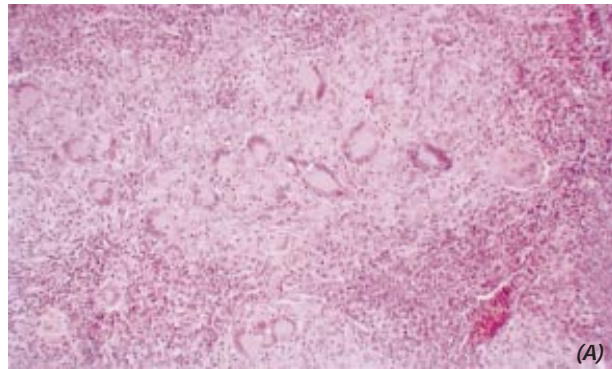


Foto N° 6. Histopatología de la Blastomycosis Sudamericana mostrando el granuloma tuberculoide con gran cantidad de *Paracoccidioides brasiliensis*. En (B) se aprecian blastosporas de doble contorno con exoesporulación múltiple ghemada reproduciendo la clásica "rueda de timón de barco". (A): 100x, (B): 450x y (C): 1000x.